ENDOFUGAS APÓS TRATAMENTO ENDOVASCULAR DE ANEURISMAS AÓRTICOS: CLASSIFICAÇÃO EM TAC

António Pedro Pissarra; Raquel Madaleno; Maria Conceição Sanches; Paulo Donato; Filipe Caseiro Alves

CHUC CENTRO HOSPITALAR E UNIVERSITÁRIO DE COIMBRA

Clínica Universitária de Radiologia

Introdução: A existência de endofuga, definido como o escape de sangue para um aneurisma excluído após colocação de uma prótese, é a complicação mais frequente após o tratamento endovascular de aneurismas aórticos. Uma vez que esta complicação pode ter consequências potencialmente desastrosas para o doente (nomeadamente rotura do aneurisma), o seu diagnóstico atempado é importante.
A avaliação destes doentes por TAC permitiu o desenvolvimento de uma classificação que permite distinguir os diferentes tipos de endofugas, sendo apresentados exemplos através da revisão iconográfica do arquivo digital do nosso serviço.

As endofugas do **tipo I** incluem as situações de escape de sangue para fora do lúmen protésico quando este ocorre adjacente ao local de inserção proximal (IA) ou distal (IB).

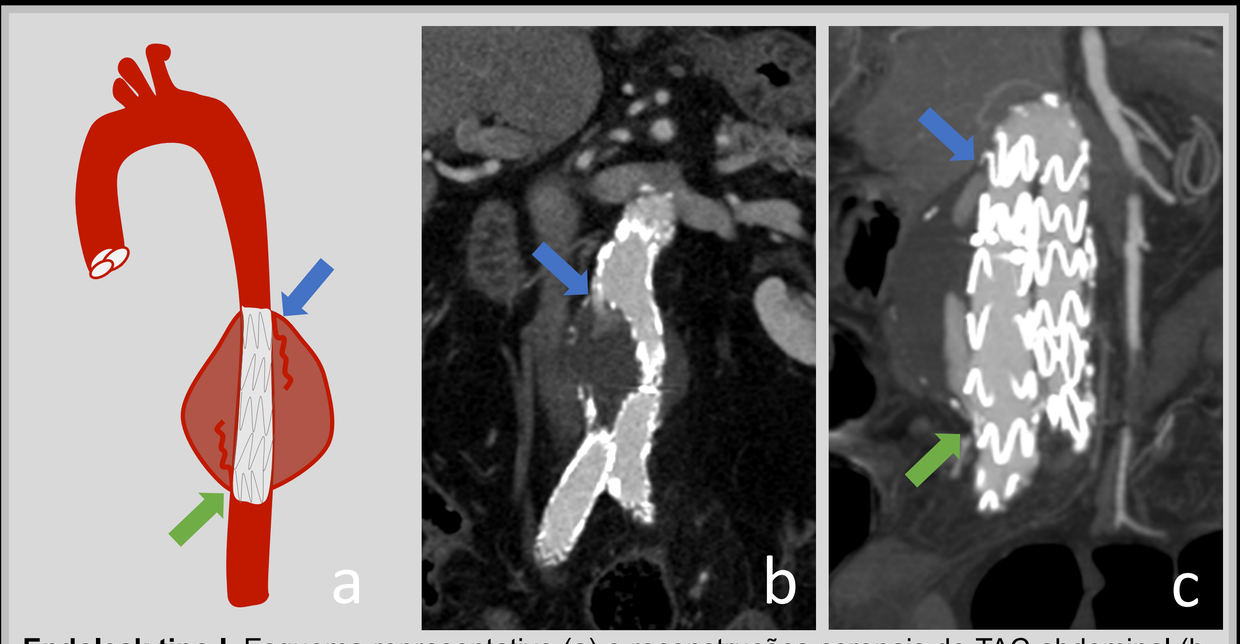

Endoleak tipo I. Esquema representativo (a) e reconstruções coronais de TAC abdominal (b, c) evidenciando a presença de endoleak tipo IA (seta azul) e IB (seta verde).

As endofugas do **tipo II** são o tipo mais comum e ocorrem por fluxo retrógrada desde um ramo arterial (tipo IIA) ou por vários vasos (tipo IIB) excluídos pela prótese.

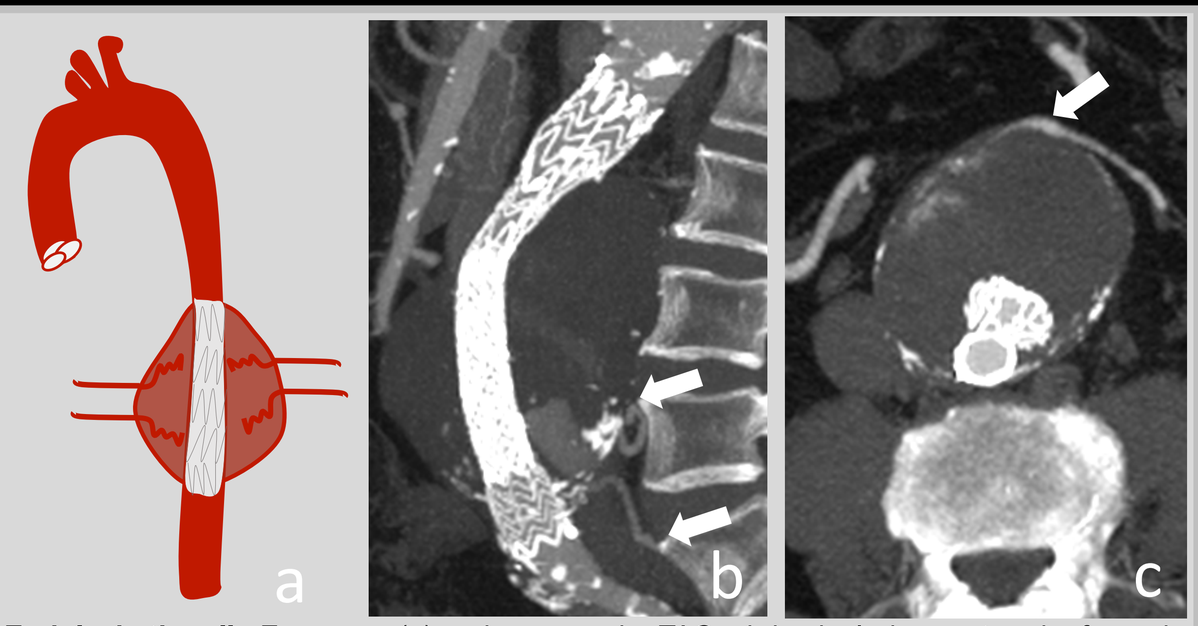

Endoleak tipo II. Esquema (a) e imagens de TAC abdominal demonstrando fuga de contraste por fluxo retrógrado desde vasos lombares (b) e da artéria mesentérica inferior (c).

As endofugas do **tipo III** são secundárias a defeito da endoprótese (IIIA) ou falha na união dos módulos protésicos (IIIB).

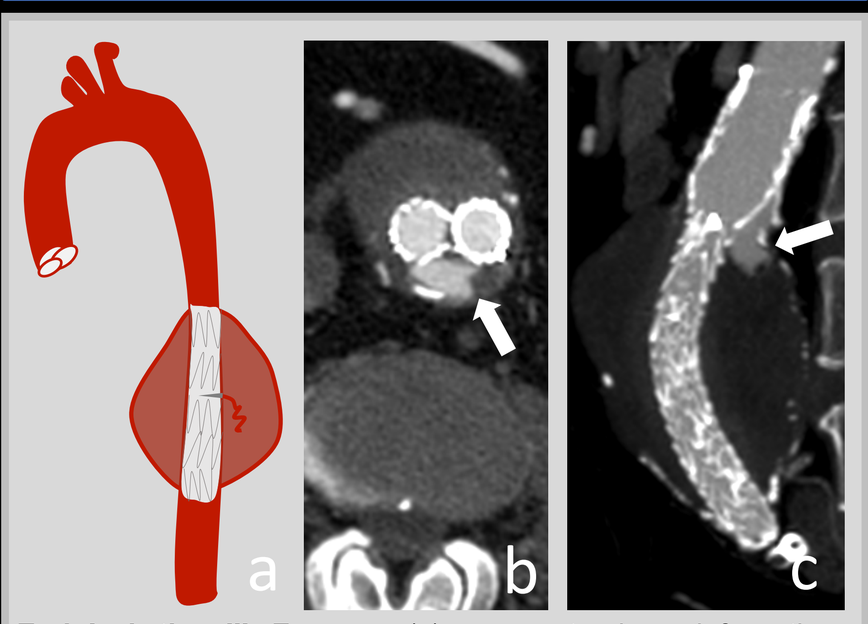

Endoleak tipo III. Esquema (a) representando endofuga tipo IIIA e imagens de TAC abdominal (b, c) evidenciando fuga de contraste na união dos módulos protésicos (endofuga tipo IIIB).

As endofugas do **tipo IV** ocorrem por porosidade da endoprótese.

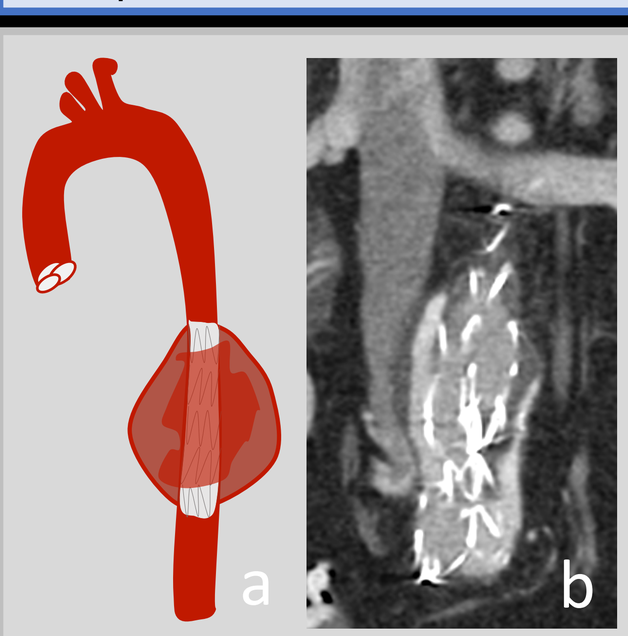

Endoleak tipo IV. Esquema (a) e imagem coronal de TAC abdominal (b) evidenciando falha difusa da prótese endovascular.

As endofugas do **tipo V** são caracterizadas por expansão aneurismática sem uma fuga identificável.

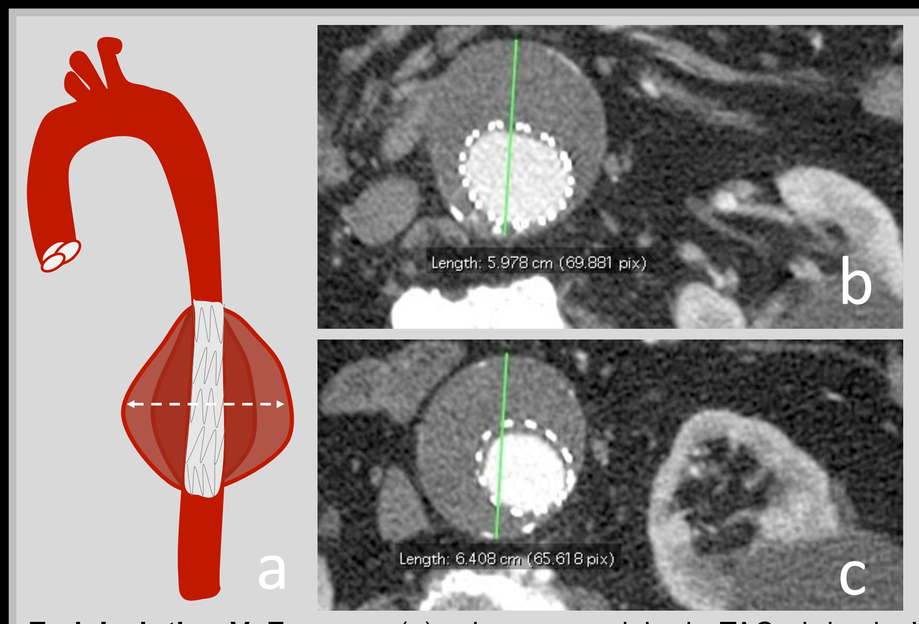

Endoleak tipo V. Esquema (a) e imagens axiais de TAC abdominal com 6 meses de diferença (b, c), observando-se aumento das dimensões do aneurisma sem se identificar endofuga.

Conclusões: O radiologista deve estar familiarizado com as características imagiológicas das complicações decorrentes do tratamento endovascular de doença aórtica, particularmente da patologia aneurismática (cada vez mais comum). A avaliação por TAC permite distinguir os diferentes tipos de endofugas, possibilitando a estratificação de risco de cada doente e orientando o tratamento das mesmas quando necessário.

Referências
S. William Stavropoulos et al. Imaging Techniques for Detection and Management of Endoleaks after Endovascular Aortic Aneurysm Repair. Radiology; Volume 243: Number 3—June 2007
Mustafa R. Bashir et al. Endoleaks After Endovascular Abdominal Aortic Aneurysm Repair: Management Strategies According to CT Findings. AJR; Volume 192, April 2009
Wieland H. Sommer et al. Time-resolved CT angiography for the Detection and classification of endoleaks. Radiology; Volume 263: Number 3—June 2012